

# EL FENOMENO DE REESTENOSIS

# CASO CLÍNICO

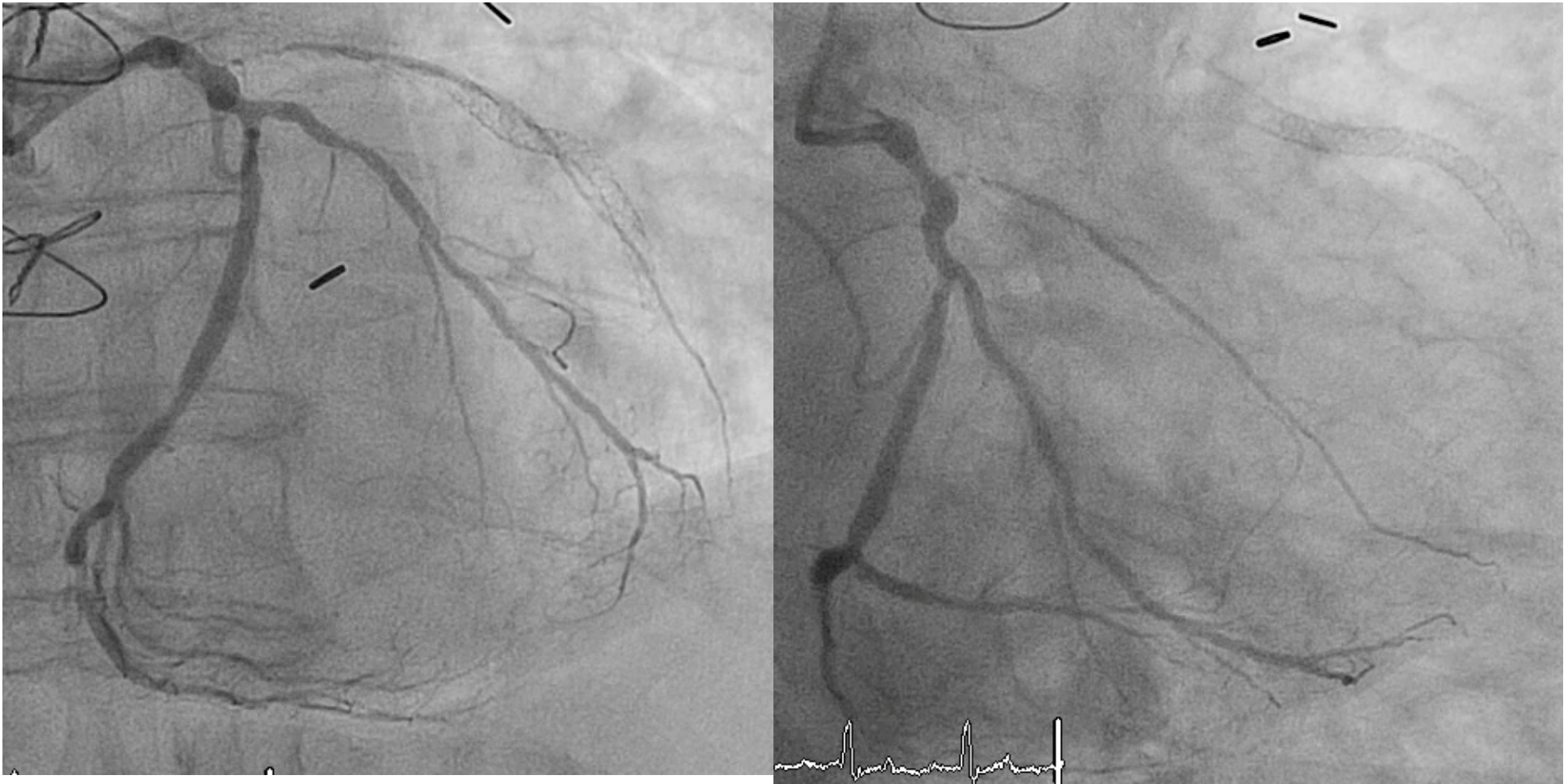
- Varón 84 años
- DM tipo 2. DL
- Cl: Angina inestable. CABG: AMI a DA en 1990. FEVI normal.
- 1997: Angina inestable: AMI a DA ocluído.
- Febrero 2007: Angina inestable: ICP DA proximal (Cypher 3,5/23mm). **ICP DA medio-distal** (Cypher 2,75/23 y 2,5/23mm solapados).
- Agosto 2007: Reestenosis del stent más proximal implantado en **DA media. ICP con stent Taxus** en otro centro.

# CASO CLÍNICO

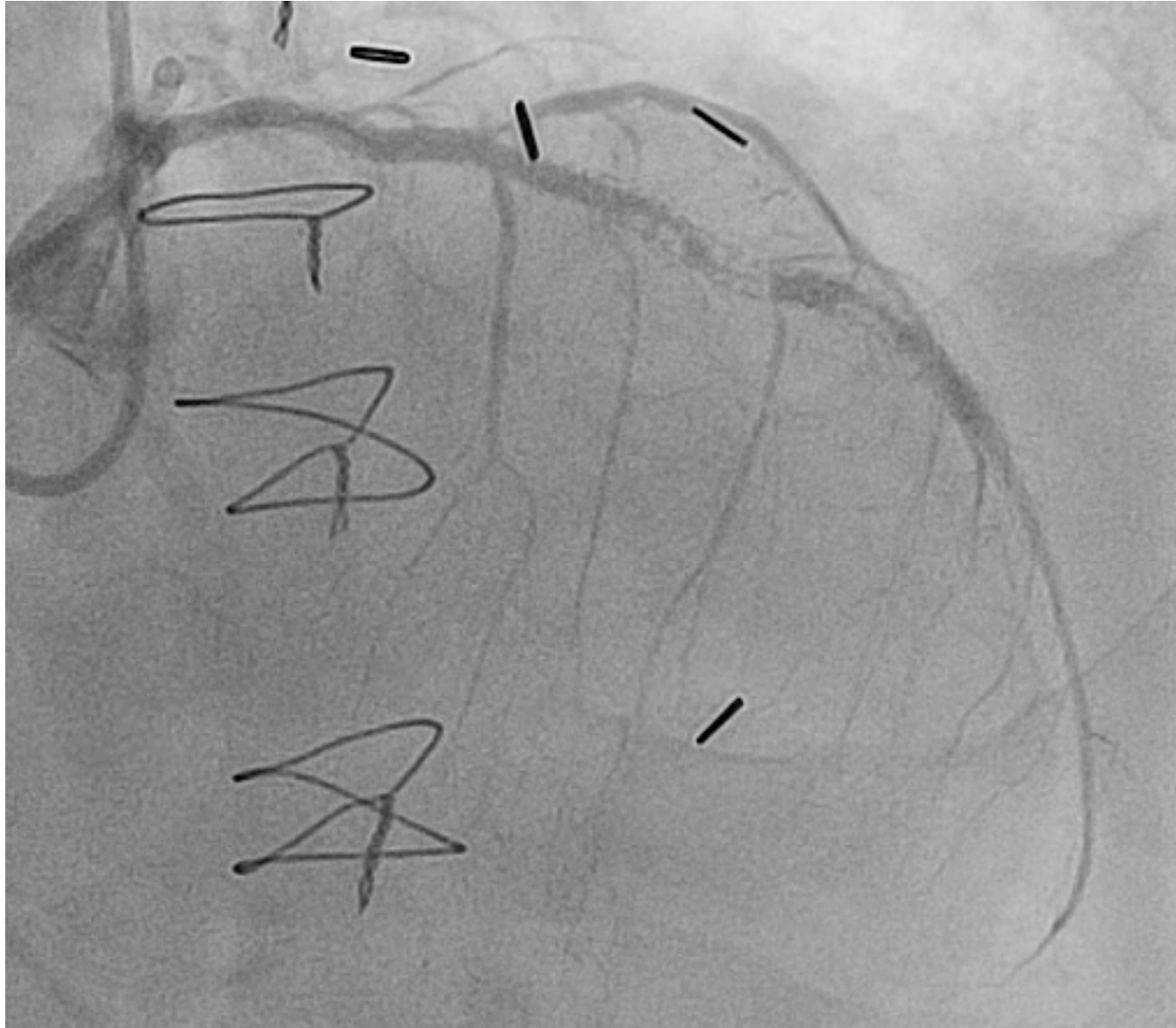- Mayo 2015: Angina progresiva:
  - CTO corta segunda OM: ICP con stent Xience (2,25/18mm).
  - Lesión de novo en **DA media** interstent. Reestenosis crítica del borde proximal del stent más proximal y proliferación severa intrastent en el stent más distal. **ICP con dos DES** solapados intrastent (Xience 3/28mm y Xience 2,75/33mm).

# CASO CLÍNICO

- Marzo 2019: Ingreso en M. Interna por TEP.
- Mayo 2019: Ingreso por angina inestable.  
ECG: RS a 68lpm, BCRI.  
ETT: VI ligeramente hipertrófico. Hipoquinesia basal inferior y anterior. FEVI 53%. VD ligeramente dilatado, FEVD normal.



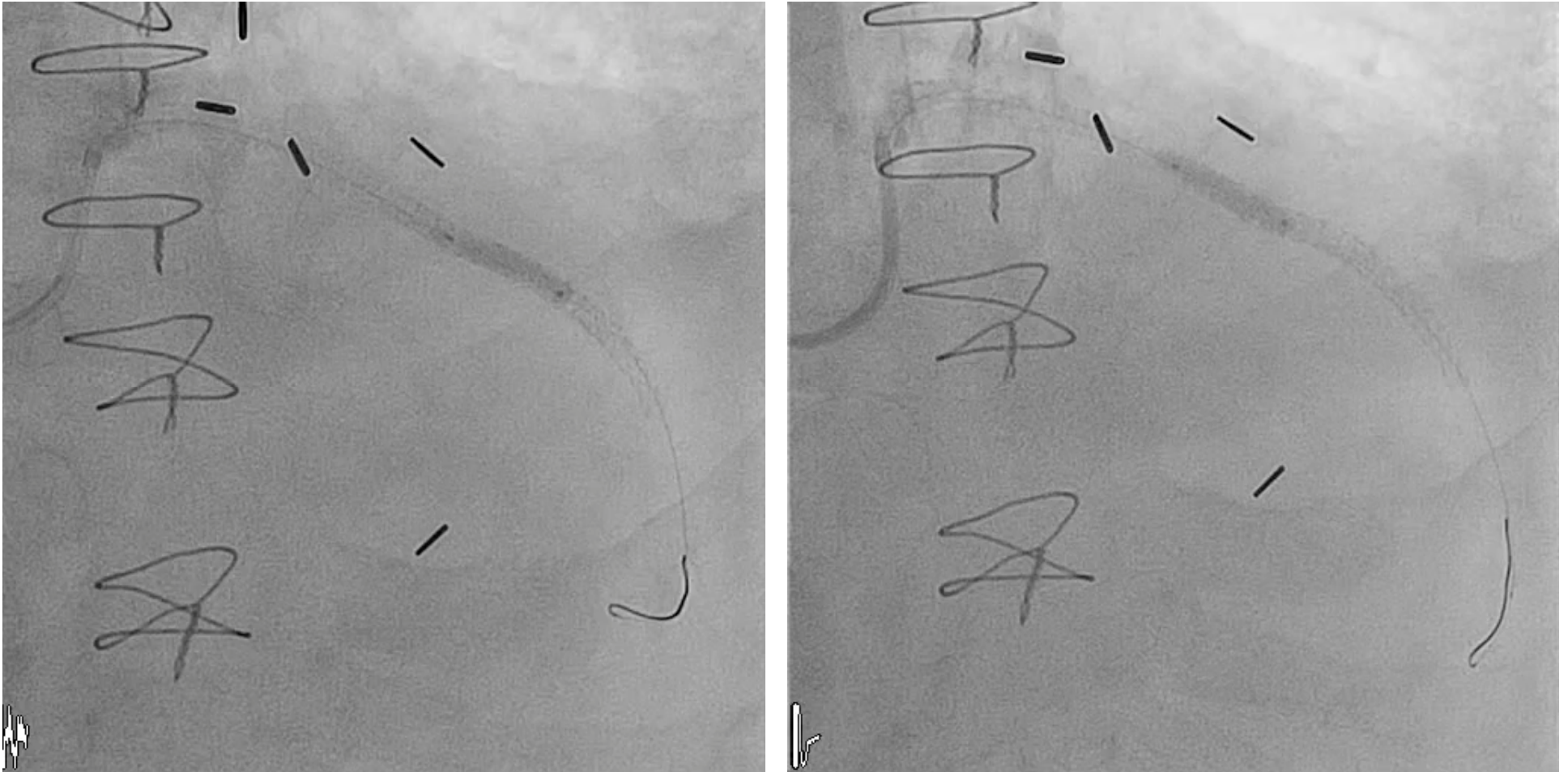
Stent en segunda OM permeable sin reestenosis



Reestenosis intrastent severa difusa en DA medio-distal (triple capa de stent)

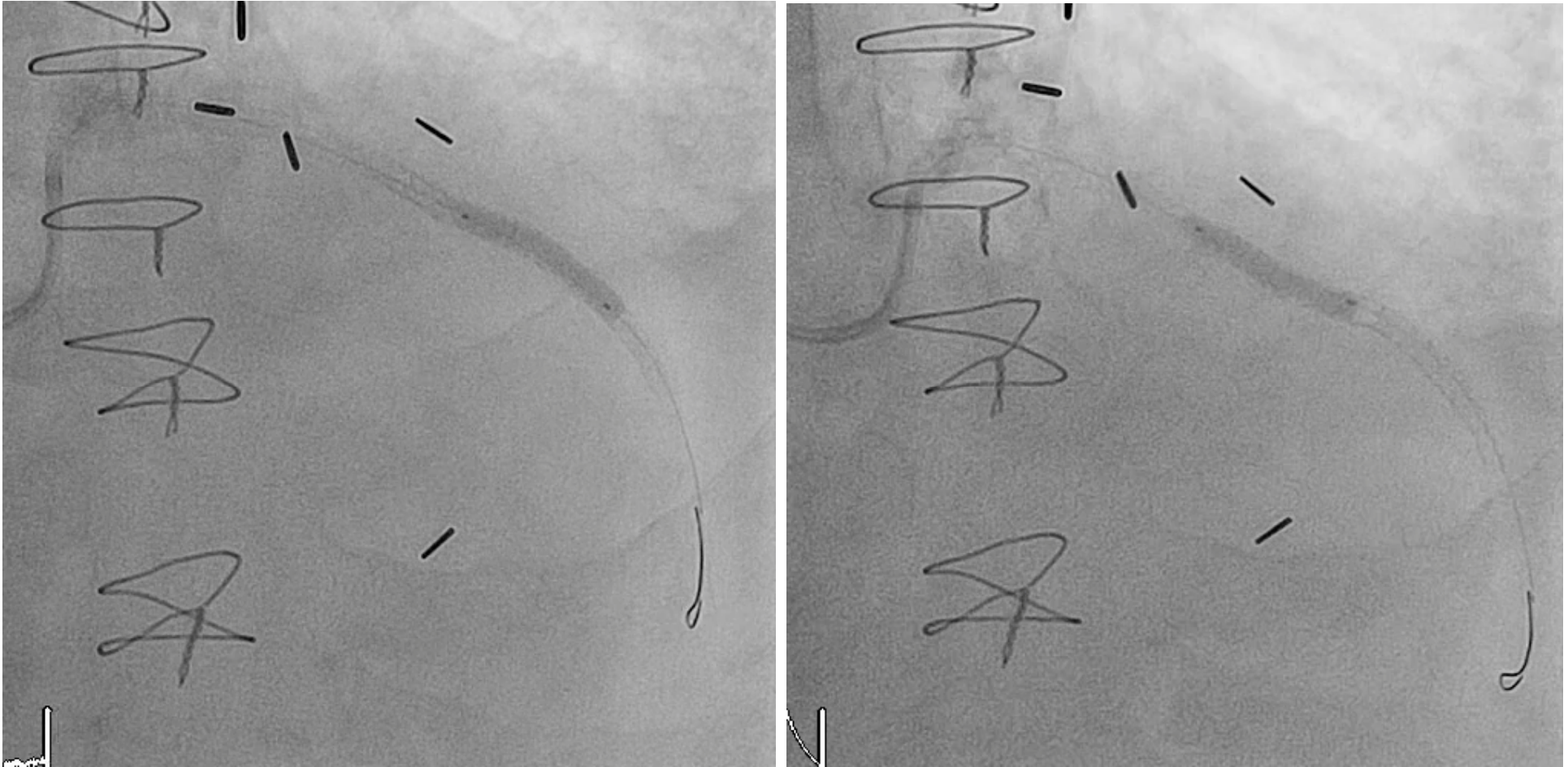


# ICP



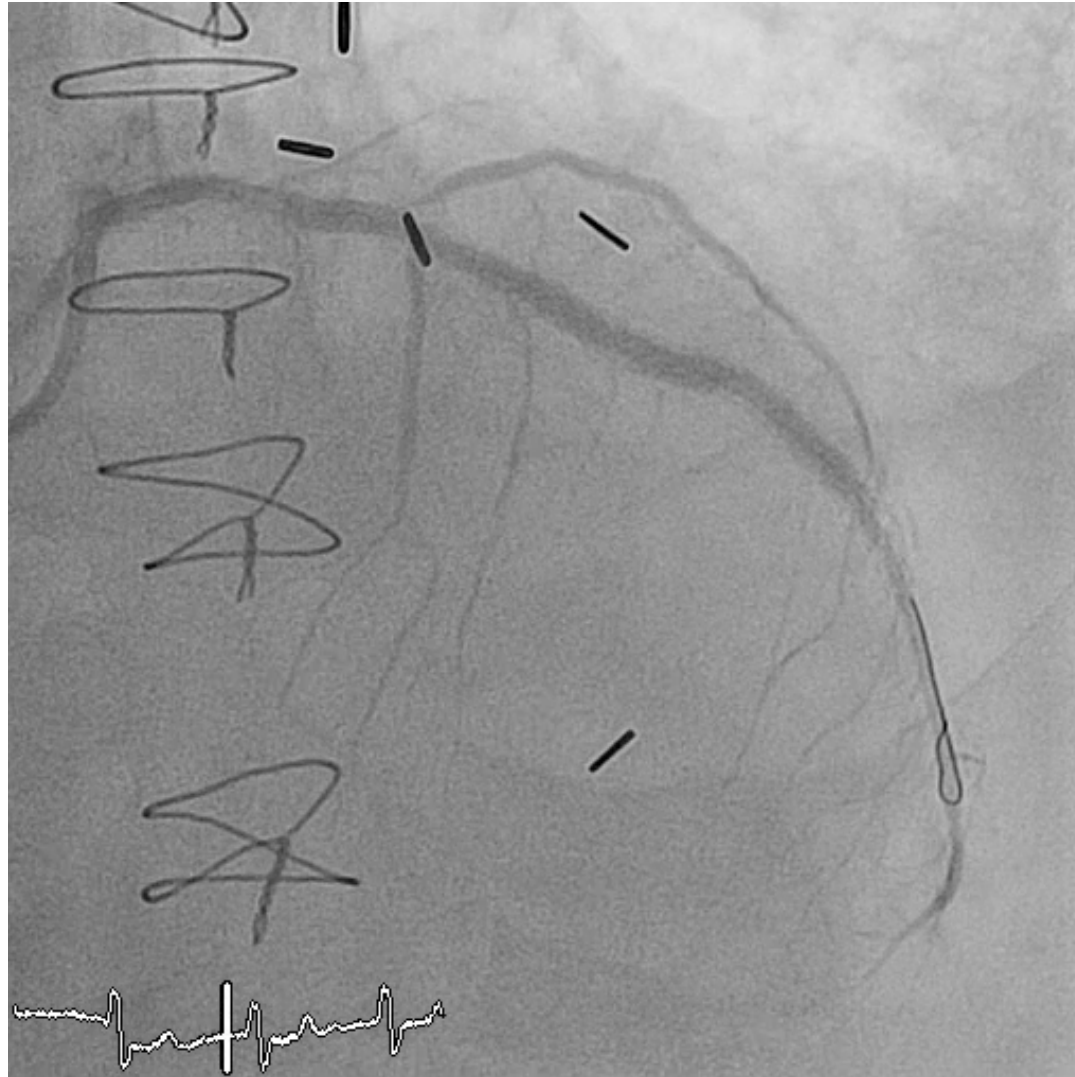
Predilatación con balones NC de 2,5 y 3mm

# ICP



Inflado prolongado con dos balones liberadores de Paclitaxel de 3/20mm.





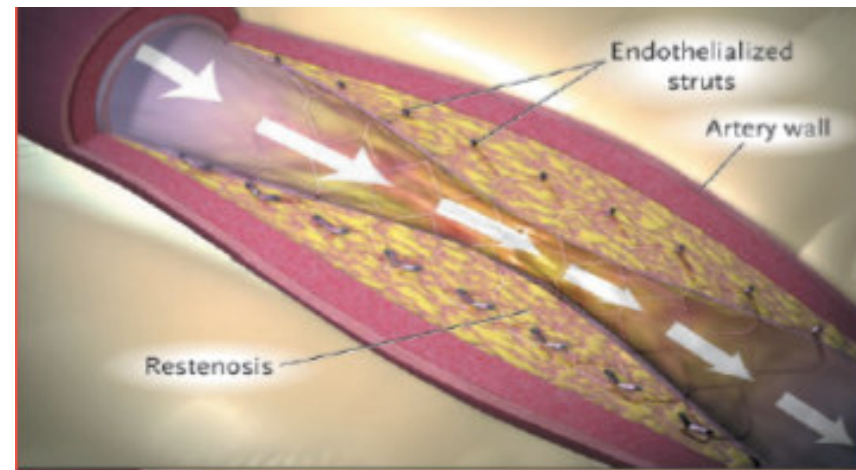
Buen resultado angiográfico final

# EL PROBLEMA DE LA REESTENOSIS

- Pérdida luminal tardía que causa una estenosis del diámetro con respecto a la luz del segmento de referencia >50%, intrastent o en los bordes (5mm adyacentes)
- ICP con balón: 30-40%
- ICP BMS: 10%-30%
- ICP DES: hasta 12%
- Periodo de tiempo de máxima proliferación neointimal 6-9 meses

# CLASIFICACIÓN (MEHRAN)

- Patrón I: Focal
- Patrón II: Difusa
- Patrón III: Proliferativa (se extiende fuera del stent)
- Patrón III: Oclusiva



# FACTORES PREDISPONENTES

- **CLÍNICOS:**
  - Diabetes
  - Insuficiencia renal crónica
  - Pacientes inestables
  - Reestenosis muy precoz
- **ANATÓMICOS:**
  - Lesiones difusas
  - Vasos pequeños
  - Lesiones complejas: CTO, bifurcación
  - Reestenosis previa: focal<difusa<proliferativa<oclusiva
  - Factores mecánicos: fractura del stent, infraexpansión...

# EL PROBLEMA DE LA REESTENOSIS

- Los stents liberadores de fármacos constituyen la terapia más efectiva, seguida de los balones farmacoactivos en el tratamiento de la reestenosis intrastent.
- Considerar balones liberadores de fármacos en pacientes con dos o más capas de stents, reestenosis de las que se originan ramas laterales importantes y en aquellos con alto riesgo de sangrado.
- Es preferible DES si existe fractura de stent, reestenosis que se extiende fuera del borde del stent y si la reestenosis está en zona de gap.